

Carcinoma de células escamosas en ovinos del altiplano peruano: Reporte de casos

Ovine squamous cell carcinoma in peruvian plateau high lands: Report cases

Domingo A. Ruelas Calloapaza*; Pedro U. Coila Añasco; Maciel Ruelas Paredes; Iván Quiñones García

Facultad de Medicina Veterinaria y Zootecnia, Universidad Nacional del Altiplano de Puno Perú. Autor para correspondencia: e-mail: druelasc@yahoo.es

INFORMACIÓN DEL ARTÍCULO

Artículo recibido 27-06-2017
Artículo aceptado 18-09-2017
On line: 27-09-2017

PALABRAS CLAVES:

Cáncer de piel,
radiación ionizante,
anaplasia

ARTICLE INFO

Article received 27-06-2017
Article accepted 18-09-2017
Online: 27-09-2017

KEY WORDS:

Skin cancer,
ultraviolet
radiation,
anaplasia

RESUMEN

El carcinoma de células escamosas (CCE) es una enfermedad neoplásica maligna que afecta a diversas especies animales en diversas partes del mundo causando pérdidas económicas de diverso grado. En el altiplano peruano aún no se ha reportado esta enfermedad por lo que en el presente trabajo se realiza un estudio patológico macro y microscópico de CCE. Para tal efecto se tomaron 3 borregas con tumor de piel, procedentes de diversas partes de la región Puno, estos especímenes fueron sacrificados, se sometieron a necropsia y se tomaron muestras de tejido tumoral y ganglios linfáticos regionales para el estudio histopatológico. Los estudios se hicieron en el Laboratorio de Patología de la Facultad de Medicina Veterinaria y Zootecnia, UNA Puno. Los resultados fueron los siguientes: en los 3 casos se observaron lesiones tumorales con superficie sangrante, con apariencia de coliflor, resistente al corte y dos de ellos se caracterizaron por la presencia de cordones de células escamosas pleomórficas rodeando, en algunos casos, "perlas" córneas; se observaron figuras mitóticas, algunas células con más de un núcleo, así como núcleos hiper cromáticos. Los hallazgos histopatológicos en los ganglios linfáticos regionales muestreados, revelaron lesiones similares a los hallazgos al CCE in situ. Las características patológicas macro y microscópicas de estos casos, permiten concluir que se trata de carcinoma de células escamosas.

ABSTRACT

Squamous cell carcinoma (SCC) is a malignant neoplastic disease that affects various animal species in many parts of the world causing economic losses of varying degrees. In the Peruvian highlands this disease has not yet been reported, so in the present work a macro and microscopic pathological study of SCC is performed. For this purpose 3 ewes with skin tumor were taken from different parts of the Puno region, these specimens were sacrificed, necropsied and samples of tumor tissue and regional lymph nodes were taken for histopathological study. The studies were done in the Laboratory of Pathology of the Faculty of Veterinary Medicine and Animal Science, UNA Puno. The results were as follows: tumoral lesions with bleeding surface, cauliflower appearance, cut resistant and two of them strongly metastatic in regional lymph nodes were observed in the 3 cases. Microscopic lesions were characterized by the presence of pleomorphic squamous cell cords surrounding, in some cases, corneal "beads"; Mitotic figures, some cells with more than one nucleus, as well as hyperchromatic nuclei were observed. The histopathological findings in the sampled regional lymph nodes revealed lesions similar to findings in ECC in situ. It is concluded that the pathological findings of the three cases correspond to ovine squamous cell carcinoma.

INTRODUCCIÓN

La región altiplánica del Perú es la zona más importante productora de ganado ovino; sin embargo, la productividad lanera y cárnica relacionada a esta crianza se encuentra limitada por algunos factores como las enfermedades infecciosas y parasitarias.

El carcinoma de células escamosas, también llamada carcinoma epidermoide o carcinoma espinocelular, es un tumor maligno de los keratinocitos que son constituyentes del epitelio estratificado escamoso y está ampliamente reportado en los animales domésticos (Cardona et al., 2013; Brown, 2009; Tmumen et al., 2016); el tumor es altamente caquetizante, mortal y de significancia económica (Heeney, 1985). Aunque la etiología del carcinoma de células escamosas no es del todo claro, existen varios factores asociados con el desarrollo de estos tumores, incluyendo la exposición prolongada a la radiación ultravioleta, la ausencia de pigmentación y la falta o la escasez de pelo (Farjanikish, 2016; Baniadam et al., 2010; Moyano et al., 2016). Se sabe también que el virus del papiloma, un virus ADN de la familia papilomaviridae fue identificado por microscopía electrónica en lesiones neoplásicas carcinomatosas de los labios, nariz, orejas y el periné de ovinos (Fava et al., 2001); algunos otros factores predisponentes para el desarrollo del CCE son la edad y el manejo de los animales como es el caso del uso de tatuaje con marcas incandescentes o el frío como el uso de nitrógeno líquido (Ramírez et al., 2016). El comportamiento biológico del CCE es localmente invasivo, destructivo y proliferativo; con un potencial metastásico generalmente bajo; en su fase inicial se caracteriza por la presentación de lesiones eritematosas, edema cutáneo, alopecia, engrosamiento y ulceración (Mitke et al., 2016) y a medida de la progresión del tumor, las lesiones cancerosas pueden volverse cada vez más metastásicos (Fava et al., 2001).

Las neoplasias de la piel son comunes en animales de las zonas tropicales especialmente donde la radiación

ultravioleta es intensa (Barbosa et al., 2009); sin embargo en ovinos de la región altiplánica del Perú no se ha reportado casos de CCE. Este reporte aborda preliminarmente el estudio patológico macroscópico e histopatológico de algunos casos de CCE en ovinos de esta zona.

MATERIALES Y MÉTODOS

Animales e historia clínica. Para el estudio se tomaron 3 casos de CCE en ovinos procedentes de distintas zonas del altiplano peruano:

Caso 1. Una borrega de 3 años de edad, raza corriedale procedente del Centro de Investigación y Producción (CIP) Chuquibambilla de la Universidad Nacional del Altiplano, ubicado en el distrito de Umachiri, provincia de Melgar, región Puno, que presentó un tumor de piel de crecimiento rápido y ubicado en la región de la nuca.

Caso 2. Una borrega criolla de 4 años de edad, procedente del distrito de Mañazo, provincia y región Puno, que presentó una masa tumoral de piel, crecimiento rápido, ubicada en la zona lumbosacra.

Caso 3. Una borrega de la raza Assaf de 6 años de edad, procedente del distrito de Ayaviri, provincia de Melgar, región Puno, que presentó dos masas tumorales muy queratinizadas en ambas orejas y una gran masa neoplásica de desarrollo rápido, ubicada en la zona parotídea izquierda.

Estos animales fueron examinados clínicamente determinándose la presencia de lesiones tumorales en cada una de ellas y se recibieron como casos patológicos para ser estudiados en el curso de Patología Veterinaria General, Facultad de Medicina Veterinaria y Zootecnia, UNA Puno.

Muestreo. Los animales fueron sacrificados por eutanasia utilizando pentobarbital sódico y se les practicó la técnica de necropsia a fin de caracterizar e interpretar las lesiones macroscópicas y se tomaron

muestras para el procesamiento histopatológico.

Estudio patológico. Los especímenes, después del sacrificio, se sometieron al procedimiento de la técnica de necropsia de rutina en el laboratorio de Patología Macroscópica de la Facultad de Medicina Veterinaria y Zootecnia (FMVZ), a fin de identificar e interpretar las características macroscópicas y las posibles lesiones metastásicas de estos tumores. Se tomaron muestras tanto de los tejidos neoplásicos como de los ganglios linfáticos regionales, se fijaron en formol al 12%, se embebieron en parafina y los cortes de tejido de 5 μ se tiñeron con hematoxilina-eosina (Pugliese et al., 2014; Ferrer et al., 2011) en el Laboratorio de Histopatología de la FMVZ.

RESULTADOS

Patología macroscópica.

Caso 1. El espécimen se encontraba en estado ligeramente caquéctico y presentaba una lesión neoplásica de aproximadamente 8 cm de diámetro, sangrante, infiltrante, de consistencia firme, resistente al corte y con inflamación perifocal, ubicada en la región de la nuca.

Caso 2. El espécimen se encontraba caquéctico presentando una lesión tumoral ubicada en la región lumbo sacra. La neoplasia era de forma aproximadamente circular, aplanada, con un diámetro aproximado de 20 cm y un espesor de 5 cm. (figura 1, A), de consistencia firme y resistente al corte, superficie irregular, apariencia de coliflor, sangrante e infiltrante tanto al tejido blando como a las vértebras subyacentes. En la cavidad abdominal, a la altura de la ubicación del CEE, se encontraron dos ganglios linfáticos mesentéricos tumefactos, con apariencia similar a la masa neoplásica principal (figura 1, B).

Caso 3. El espécimen se encontraba muy caquéctica y presentaba lesiones tumorales muy queratinizadas en forma de cuernos ubicadas en la superficie de cada una de las orejas y cuyo tamaño fue de

aproximadamente 5 cm de longitud y 2.5 cm de espesor (figura 2, A). El caso presentaba, además, una lesión tumoral colgante de aproximadamente 12 cm de diámetro, de superficie irregular, con apariencia de coliflor, muy sangrante y resistente al corte; cuya inserción al cuerpo se encontraba en la región parotídea del espécimen (figura 2, B), esta lesión correspondía a la metástasis del CCE en el ganglio regional.



Figura 1. A: Lesión tumoral (CCE) ubicada en la línea dorsal de una oveja, B: ganglios linfáticos regionales con lesiones tumorales por metástasis.




Figura 2. A: masa tumoral en forma de cuerno ubicada en la superficie de la oreja derecha, B: masa tumoral por metástasis en el ganglio parotídeo.

Histopatología

Caso 1. Se observó la presencia de cordones celulares irregulares, de diferentes formas y tamaños, rodeados por tejido conectivo en diferentes concentraciones; al centro de los cuales se observó acumulaciones de queratina de tamaños y formas diferentes (figura 3). Las células basales del epitelio estratificado espinoso

podían distinguirse con cierta facilidad. Sin embargo, estas estaban desordenadamente distribuidas; las células escamosas malignas tenían formas y tamaños diferentes, con núcleo hiper cromático, prominente y/o núcleo múltiple y muchas de ellas mitóticas (figura 4).

Caso 2. Los cordones de células escamosas fueron pequeños, irregulares, algunos de ellos con la presencia de perlas córneas en su interior, rodeados de células escamosas atípicas irregularmente distribuidas, perdiéndose completamente la arquitectura del epitelio estratificado escamoso queratinizado (figura 5) y notoria angiogénesis. La forma y el tamaño de las células escamosas fueron irregulares; en las células neoplásicas se pudo verificar núcleos agrandados, en algunos casos, células con más de un núcleo, núcleos hiper cromáticos y citoplasma reducido. En los ganglios linfáticos mesentéricos que sufrieron lesiones carcinomatosas metastásicas, se observó células escamosas polimórficas similares a los hallazgos del CCE in situ; así mismo, se observaron perlas de queratina. Las lesiones carcinomatosas se encontraban rodeadas de tejido linfático normal (figura 6).

Caso 3. Las muestras histopatológicas de este caso mostraron exagerada anaplasia, los cordones celulares muy irregulares y los vestigios del epitelio estratificado escamoso no podían distinguirse con facilidad, fue difícil identificar tanto las células basales como los queratinocitos. Las perlas córneas eran de gran tamaño y de formas muy irregulares. Se observó células escamosas pleomórficas a tal punto que las formas y tamaños de estas células no guardaban ninguna relación con las células escamosas normales. Se evidenció índice mitótico elevado y se pudo observar la presencia de células con múltiples núcleos; así también se observó algunos focos de abundante infiltración neutrofílica (figura 7). Los ganglios linfáticos regionales presentaron la proliferación de estructuras (cordones celulares) similares al carcinoma principal entremezcladas con

zonas infiltradas de macrófagos (figura 8). Los cordones celulares estaban conformadas por la proliferación de células escamosas muy polimórficas desordenadas rodeando “perlas” de queratina características del CCE. Así mismo, podían identificarse células multinucleadas y mitóticas.

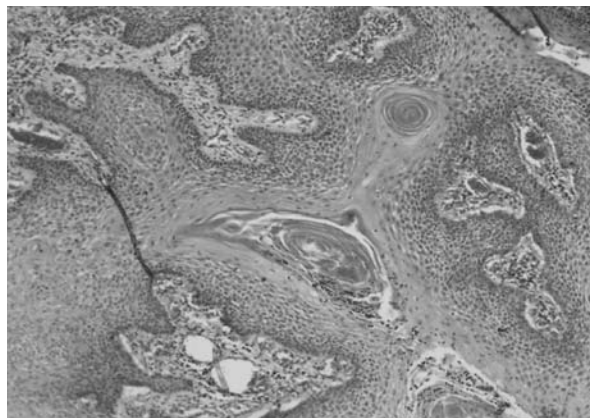


Figura 3. Carcinoma de células escamosas (caso 1, 10x). Nótese la notoria angiogénesis, el desorden de la estructura arquitectónica del epitelio estratificado escamoso y las perlas córneas.

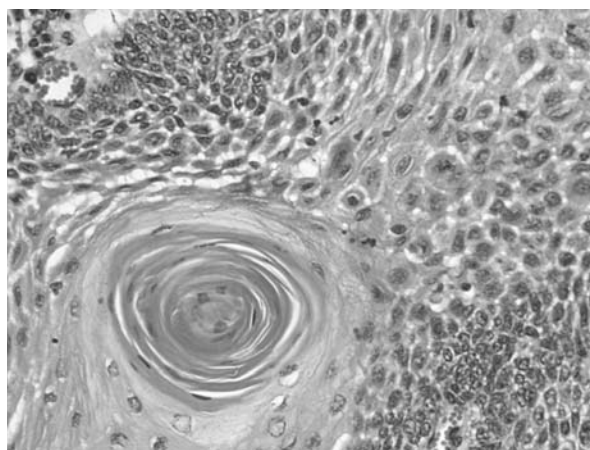


Figura 4. CCE (caso 1, 40x), nótese el pleomorfismo, elevado índice mitótico, hiper cromasia nuclear y multinúcleo de células escamosa, así como una perla córnea.

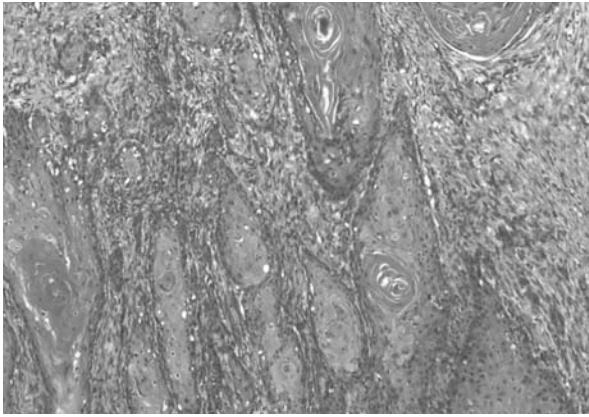


Figura 5. CEE (caso 2, 10x), epitelio estratificado escamoso pobremente diferenciado con cordones celulares muy desordenados y varias perlas córneas.

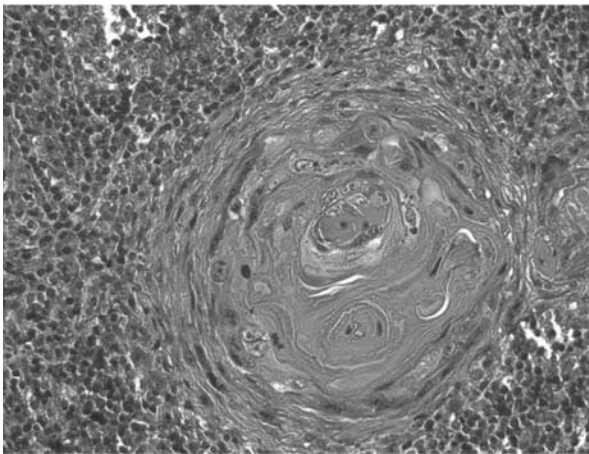


Figura 6. Metástasis de CCE (caso 2, 40x) en ganglio mesentérico, obsérvese una perla córnea rodeada de células escamosas pleomórficas en medio del tejido linfático.

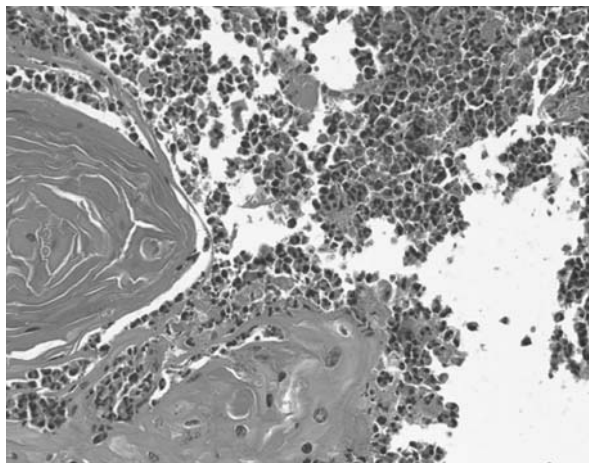


Figura 7. CCE (caso 3, 40x). Tumor pobremente diferenciado, nótese la infiltración neutrofilica y una “perla” de queratina.

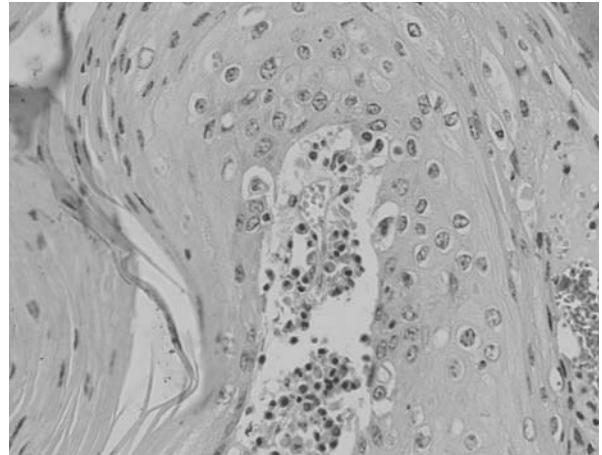


Figura 8. Metástasis de CCE en ganglio linfático parotídeo (caso 3, 40x). Nótese pleomorfismo de células escamosas, infiltración de macrófagos.

DISCUSIÓN

Patología macroscópica

El CCE es una neoplasia maligna relativamente común en la piel de los ovinos (Tmumen et al., 2016). Las malas condiciones corporales y los estados caquéticos, observados en los tres casos materia del presente reporte, son característicos en individuos que sufren de cáncer (Mitke et al., 2016) y estas lesiones se encontraban ubicadas en las superficies corporales expuestas a la radiación ultravioleta solar, que es un factor determinante para el desarrollo del CCE (Ramos et al., 2007), sin embargo, otros factores como algunas infecciones por el virus del papiloma, pueden ser causantes de esta enfermedad (Najarnezhad & Aslani, 2013).

La morfología macroscópica del CCE, caracterizada por la irregularidad de los contornos, resistencia al corte, la superficie irregular, sangrante debido a la abundante neoformación vascular en la masa tumoral y con apariencia de coliflor del tejido canceroso; son características que se observaron en los tres casos materia de este reporte y están plenamente descrito por autores como Fava et al (2001) y Cardona et al (2013). Las células malignas del CCE y otros cánceres, debido al escaso anclaje intercelular, la motilidad celular, la disolución enzimática de la

matriz extracelular, entre otras razones, son invasivos del tejido adyacente (Mühleisen et al., 2009); es así que en los casos 2 y 3, se observó invasión del tejido subyacente, especialmente en el caso 3, en el que el tejido tumoral maligno había infiltrado también los huesos lumbosacros.

Histopatología

El examen histopatológico de los casos reveló la presencia de cordones celulares conformados por queratinocitos desordenadamente dispuestos que en el caso 1 podía reconocerse con cierta facilidad, pero en los casos 2 y 3 había dificultad en reconocerlas; la queratina secretada por las células escamosas se encontraban acumuladas formando “perlas” córneas, se encontraban hacia el interior de los cordones celulares; todas estas características hacían de los tejidos tumorales como un epitelio estratificado queratinizado sumamente atípico invadiendo y sobrepasando las membranas basales y la dermis, tal como también lo describieron otros autores (Fava et al., 2001) (Baniadam et al., 2010) (Najarneshad & Aslani, 2013). La desenfrenada proliferación celular, característica de los cánceres, y otros factores, conllevan a los cambios fenotípicos celulares y la pérdida de la arquitectura celular y estas variaciones van aumentando en la medida de la progresión de la neoplasia; en el caso 1 del presente estudio, habían algunos indicios de distinción del epitelio estratificado, sin embargo, en los casos 2 y 3, el epitelio era fuertemente inmaduro y por tanto altamente anaplásico. En todos estos casos, especialmente en los casos 2 y 3 se podía notar exagerado pleomorfismo celular, núcleos agrandados e hiper cromáticos, grandes aglomeraciones de cromatina y nucléolos prominentes que son características en el CCE (Ramos et al., 2007) (Mitke et al., 2016), así como figuras mitóticas que también caracterizan a los cánceres (Pugliese et al., 2014) dando la apariencia de un epitelio estratificado atípico (Moyano et al., 2016) (Gurudutt & Genden, 2011; Ganci et al., 2011). En los casos 2 y 3 pudo evidenciarse la infiltración neutrofilica formando microabscesos que corresponden a infecciones

secundarias del tejido neoplásico (Mitke et al., 2016). En los casos 2 y 3 se observó metástasis en ganglios linfáticos regionales y esta es una de las características del CCE (Ganci et al., 2011).

El desarrollo del CCE está relacionada con la exposición a la radiación solar (Spampinato & Horacio, n.d.) de zonas desprovistas de lana o pigmentación (Report, 2012), pero también pueden estar relacionados a otros factores predisponentes (Ramos et al., 2007). La altitud es un factor que reduce la filtración de la radiación ultravioleta y consiguientemente generan alteraciones estructurales del ADN que originan tumores de la piel. En los tres casos reportados, los tumores tenían ubicación en la línea superior de los animales. Adicionalmente, los tres casos carecían de pigmentación de la piel y este factor de riesgo es importante para el desarrollo del CCE en diversas especies (Barbosa et al., 2009). En efecto, datos epidemiológicos y moleculares sugieren la existencia de una estrecha relación entre el desarrollo de tumores de piel y una excesiva exposición a la radiación ultravioleta de la luz solar. Como consecuencia de una exposición continuada y repetida a los rayos ultravioleta ocurren modificaciones en la molécula de ADN y el efecto de estas modificaciones no reparadas pueden desencadenar la mutación del gen supresor del tumor p53 y este evento es la clave para el desarrollo del tumor no solo de la piel sino también de otros tejidos (Morales, 2006).

CONCLUSIÓN

Tanto las lesiones macroscópicas caracterizadas por tumores de piel de superficie irregular con apariencia de coliflor e infiltrante del tejido adyacente, como las lesiones microscópicas cuyas características de pleomorfismo y anaplasia de células escamosas de los tres casos reportados, permiten concluir que estos casos se tratan de carcinoma de células escamosas (CCE) en ovinos del altiplano peruano.

REFERENCIAS BIBLIOGRÁFICAS

- Baniadam, A., Moezzi, N., & Mohammadian, B. (2010). Nasal squamous cell carcinoma in a cow, 34(3), 303305. <https://doi.org/10.3906/vet-0811-21>
- Barbosa, J. D., Duarte, M. D., Oliveira, C. M. C., Alessandra, B., Peixoto, T. C., Peixoto, P. V., ... Peixoto, T. C. (2009). Carcinoma de células escamosas perineal em cabras no Pará 1, 29(5), 421427.
- Brown, M. (2009). At a Glance, (March), 133142.
- Farjanikish, G. (2016). Perineal squamous cell carcinoma in a goat: a case report. <https://doi.org/10.15547/bjvm.976>
- Fava, C. Del, Verissimo, C. J., Cunha, E. A., Ueda, M., Maiorka, P. C., Etologia, C. De, & Odessa, N. (2001). Occurrence of squamous cell carcinoma in sheep from a farm in Sao Paulo state, Brazil, 3540.
- Ferrer, L. M., Lacasta, D., Ramos, J. J., García, J. A., Ruiz, M., Conde, T., (2011). Squamous cell carcinoma of the vagina and cervix in sheep - case report, Acta veterinaria Hungarica 59 (1) pp.121-125.
- Ganci, F., Sacconi, A., Manciooco, V., Covello, R., Spriano, G., Fontemaggi, G., & Blandino, G. (2011). Molecular Genetics and Biology of Head and Neck Squamous Cell Carcinoma : Implications for Diagnosis , Prognosis and Treatment.
- Gurudutt, V. V, & Genden, E. M. (2011). Cutaneous Squamous Cell Carcinoma of the Head and Neck , 2011 . <https://doi.org/10.1155/2011/502723>
- Heeney, J. L. (1985). Bovine Ocular Squamous Cell Carcinoma : An Epidemiological Perspective, 2126.
- José A. Cardona Á.* , 1, & Marlene I. Vargas V.** y Sandra C. Perdomo A.*** *. (2013). Cell Carcinoma in Cattle of the Cordoba Department , Colombia. Revista, 54(2), 6877.
- Mitke, E., Reis, B., Spadetto, R. D. E. M., Amorim, S. L. D. E., Barioni, G., & Neto, F. B. (2016). Squamous cell carcinoma in ovines in the state of Acre 1, 2125, 234238.
- Morales, C. M. C. (n.d.). Efectos de la radiación ultravioleta (UV) en la inducción de mutaciones de p53 en tumores de piel, 2532.
- Moyano Sosa, C. I., Pantoja Obando, D. P., Camacho Ramírez, E. T., Robledo Torres, G. M., Silva Ramírez, C. A., Sanchez Arevalo, D. C., & Valencia Hernández, A. F. (2016). Estudio histopatológico -Case report: Squamous cell carcinoma in cattle in the department of Caquetá - Histopathological study . *Revista Electronica de Veterinaria*, 17(2), 119. Retrieved from <https://www.scopus.com/inward/record.uri?eid=2-s-2-0-84971616773&partnerID=40&md5=10f250250eaf56bed16b97ef068a986a>
- Mühleisen, B., Petrov, I., Gächter, T., Kurrer, M., & Schärer, L. (n.d.). Progression of cutaneous squamous cell carcinoma in immunosuppressed patients is associated with reduced CD123 + and FOXP3 + cells in the perineoplastic inflammatory infiltrate.
- Najarnejhad, V., & Aslani, M. R. (2013). Unusual case of cutaneous squamous cell carcinoma in an ewe, 4(2), 4953.
- Pugliese, M., Mazzullo, G., Niutta, P. P., & Passantino, A. (2014). Bovine ocular squamous cellular carcinoma : a report of cases from the Caltagirone area , Italy, 84(5), 449457.
- Ramírez, C., Tatiana, E., Torres, R., Mario, G., Ramírez, S., Augusto, C., ... Felipe, A. (2016). Reporte de caso : Carcinoma de células escamosas en bovino en el departamento del Caquetá Estudio Histopatológico Case Report : Squamous cell carcinoma in cattle in the department of Caquetá Histopathological study, 119.

- Ramos, A. T., Norte, D. M., Elias, F., & Gevehr, C. (2007). Carcinoma de células escamosas em bovinos , ovinos e eqüinos : estudo de 50 casos no sul do Rio Grande do Sul, 513.
- Report, S. (2012). Coincidence of meibomian adenoma and squamous cell carcinoma in the upper eyelid of a sheep : histopathological and immunohistochemical studies, 13(4).
- Spampinato, M. F., & Horacio, I. (n.d.). Carcinoma de células escamosas en felinos, (7), 6.
- Tmumen, S. K., Abushhiwa, M. H., Alkoly, M. A., & Bennour, E. M. (2016). Cutaneous squamous cell carcinoma in the lateral abdominal wall of local Libyan ewes, 6, 139142.